

wir helfen Menschen

Ihren Einsatz für Therapieerfolg und Lebensqualität möchten wir einfacher und sicherer machen und die Lebensqualität von Patienten und Pflegebedürftigen stetig steigern. Wir übernehmen Verantwortung für hochwertige, individuell abgestimmte Produkte und Dienstleistungen in den Leistungsbereichen:

Ernährung
Infusionen
Arzneimittel
Medizinprodukte

Fresenius Kabi Deutschland GmbH
Kundenberatung
61346 Bad Homburg
T 0800 / 788 7070
F 06172 / 686 8239
kundenberatung@fresenius-kabi.de
www.fresenius-kabi.de



**FRESENIUS
KABI**

caring for life

Arbeitshilfe Wunddokumentation

Orientierungshilfe zur experten-
standardkonformen Wundbeurteilung



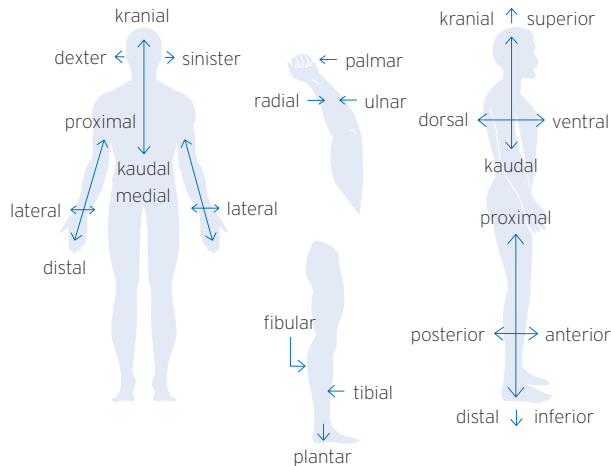
7335151/7 (0120/AC)



**FRESENIUS
KABI**

caring for life

Lokalisationshilfe Wunde



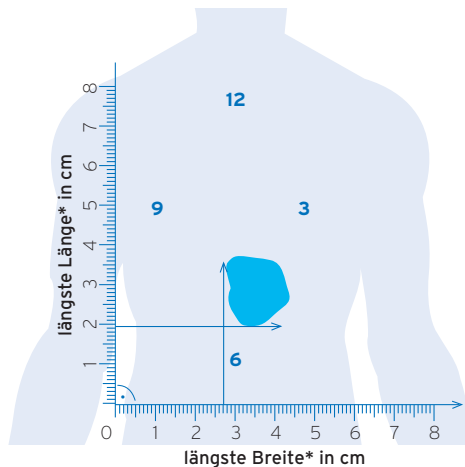
Anatomische Lage- und Richtungsbezeichnungen

anterior	lat: anterior - vorderer	Vorne liegend
dexter	lat: dexter - rechts	Rechts, rechter
distal	lat: distare - getrennt sein, abstehen	weiter von der Körpermitte entfernt liegend
dorsal	lat: dorsum - Rücken	zum Rücken hin, rückseitig
fibular	lat: fibula - Wadenbein	auf der dem Wadenbein zugewandten Seite
inferior	lat: inferior - niedriger	unten, weiter unten gelegen
kaudal	lat: cauda - Schwanz	zum Steißbein hin
kranial	lat: cranium - Schädel	zum Kopf hin, nach oben hin
lateral	lat: latus - Flanke, Seite	seitlich, von der Körpermitte abgewandt
medial	lat: medius - der Mittlere	zur Körpermitte hin orientiert
median	lat: medianus - in der Mitte befindlich, mittlerer	auf der Mittellinie gelegen
palmar	lat: palma - Handfläche	zur Handfläche gehörig
plantar	lat: planta - Sohle	im Bereich der Fußsohle gelegen
posterior	lat: posterior - hinterer	weiter hinten gelegen
proximal	lat: proximus - der nächste	näher gelegen, näher zur Körpermitte hin
radial	lat: radius - Speiche	zur Speiche gehörig
sinister	lat: sinister - links	links
superior	lat: superior - höher	weiter oben gelegen
tibial	lat: tibia - Schienbein	auf der dem Schienbein zugewandten Seite
ulnar	lat: ulna - Elle	zur Elle gehörig
ventral	lat: venter - Bauch	zur Bauchseite hin

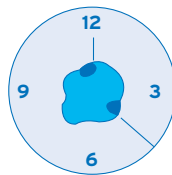
Psychyrembel Online <https://www.psychyrembel.de>
Doccheck Flexikon <https://flexikon.doccheck.com/de>

Wundgröße / Umfang

Erfassung der größten Länge und Breite einer Wunde, Orientierung mit Hilfe der Uhrmethode



Taschen
und Fisteln
nach der **Uhr**



Tasche 12:00 /
Tasche 4:00

* Orientierung nach
Körperachse

CVI

(chronisch-venöse Insuffizienz)
nach Widmer-Marshall¹

Grad

a) Besenreiserartige Venen,

halbmondförmig um Knöchel und oberhalb
des Fußgewölbes (Corona phlebectatica
paraplantaris), sowie Stauungsekzeme

1

b) Zusätzlich zu Befund (a) auch klinisch nachweisbare Ödeme

- Dermatoliposklerose mit und ohne
Atrophie blanche
- Zusätzlich Ödeme
(unterschiedlicher Ausprägung)

2

· „Unterschenkelgeschwüre“:

- a) abgeheiltes **Ulcus cruris venosum**
- b) florides / blühendes **Ulcus cruris venosum**

3

Dekubitus

nach EPUAP/NPUAP/PPPIA Leitlinie 2014²

Kategorie

• **Nicht wegdrückbares Erythem**

Indikatoren können sein: Verfärbung, schmerzempfindlich, verhärtet, weicher, wärmer, kälter

1

• **Teilverlust der Haut**

Schädigung der Epidermis und/oder Dermis. Der Dekubitus ist oberflächlich und stellt klinisch eine Blase, eine Abschürfung oder ein flaches Geschwür dar.

2

• **Vollständiger Verlust der Haut**

Vollständiger Gewebeverlust. Subkutanes Fett kann sichtbar sein, aber Knochen, Sehne oder Muskel liegen nicht offen. Beläge können vorhanden sein, die aber nicht die Tiefe des Gewebeverlustes verdecken. Es können Taschenbildungen oder Unterminierungen vorliegen.

3

• **Vollständiger Gewebeverlust**

Vollständiger Gewebeverlust mit freiliegenden Knochen, Sehnen oder Muskeln. Beläge oder Schorf können an einigen Teilen des Wundbettes vorhanden sein. Es können Taschenbildungen oder Unterminierungen vorliegen.

4

• **Keiner Kategorie zuordenbar (Tiefe unbekannt)**

Vollständiger Gewebeverlust, bei dem die Basis des Ulcus von Belägen (gelb, hellbraun, grau, grün oder braun) und/oder Schorf im Wundbett bedeckt ist. Bis genügend Beläge und/oder Schorf entfernt ist, um den Grund der Wunde offenzulegen, kann die wirkliche Tiefe – und daher die Kategorie – nicht festgestellt werden.

• **Vermutete tiefe Gewebeschädigung (Tiefe unbekannt)**

Livid oder rötlich brauner, lokalisierter Bereich von verfärbter, intakter Haut oder blutgefüllte Blase aufgrund einer Schädigung des darunterliegenden Weichgewebes durch Druck und/oder Scherkräfte. Diesem Bereich vorausgehen kann Gewebe, das schmerzhaft, fest, breiig, matschig, im Vergleich zu dem umliegenden Gewebe wärmer oder kälter ist.

Diabetisches Fußsyndrom

in Anlehnung an Wagner-Armstrong^{3,4}

Wagner-Grad	Armstrong-Stadium A	Armstrong-Stadium B	Armstrong-Stadium C	Armstrong-Stadium D
0	Prä-/postulcerative Läsion	mit Infektion	mit Ischämie	mit Infektion und Ischämie
1	Oberflächliche Wunde	mit Infektion	mit Ischämie	mit Infektion und Ischämie
2	Wunde bis zur Ebene von Sehne oder Kapsel	mit Infektion	mit Ischämie	mit Infektion und Ischämie
3	Wunde bis zur Ebene von Knochen oder Gelenk	mit Infektion	mit Ischämie	mit Infektion und Ischämie
4	Nekrose von Fußteilen	mit Infektion	mit Ischämie	mit Infektion und Ischämie
5	Nekrose des gesamten Fußes	mit Infektion	mit Ischämie	mit Infektion und Ischämie

Bsp.: DFS Grad 1B nach Wagner-Armstrong = oberflächliche Wunde mit Infektion

pAVK

(periphere arterielle Verschlusskrankheit)

nach Fontaine, AWMF 2015⁵

Stadium

• **Beschwerdefreiheit**

bei objektiv nachgewiesener arterieller Verschlusskrankheit

1

• **Belastungsschmerz =**

Claudicatio intermittens

= Schaufensterkrankheit

a: schmerzfreie Gehstrecke > 200 m

b: schmerzfreie Gehstrecke < 200 m

2

• **Ischämischer Ruheschmerz**

der Muskulatur vor allem nachts und bei Beinhochlagerung

3

• **Ulcus cruris arteriosum, Gangrän**

4

¹Marshall NM, Wüstenberg P. Klinik und Therapie der chronisch venösen Insuffizienz Karlsruhe: G.Braun Fachverlage 1994

²National Pressure Ulcer Advisory Panel, European Pressure Ulcer Advisory Panel and Pan Pacific Pressure Injury Alliance. Prevention and Treatment of Pressure Ulcers: Quick Reference Guide. Emily Haesler (Ed.). Cambridge Media: Osborne Park, Australia; 2014

³Wagner FW. Foot and Ankle 1981;2(2):64-122

⁴Armstrong DG, Lavery LA, Harkless LB. Diabetes care 1998;21(5):855-9

⁵AWMF Leitlinie 065/003 der DGA (09/2015) S3-Leitlinie Periphere arterielle Verschlusskrankheit (PAVK), Diagnostik, Therapie und Nachsorge